Über

Extrauteringravidität.

Inaugural-Dissertation

zur

Erlangung der Doktorwürde

in der

Medizin, Chirurgie und Geburtshilfe

unter dem Präsidium

von

Dr. Johann von Säxinger

o. ö. Professor der Geburtshilfe und Vorstand der Universitäts-Frauenklinik.

Der medizinischen Fakultät in Tübingen

vorgelegt

von

Fr. Hartmann

approb. Arzt aus Schwarzow i. Pom.

Tübingen, 1895.

Verlag von Franz Pietzcker.

Druck von W. Armbruster & O. Riecker, Tübingen.

In den letzten Jahren sind viele Publikationen über Fälle von Extrauterin-Schwangerschaft gemacht worden, so dass schon eine reiche Litteratur — diesen Gegenstand betreffend — vorliegt. Wenn auch bezüglich der Diagnose die Ansichten der Autoren mehr oder weniger übereinstimmen, so ist dies bezüglich der Therapie noch nicht der Fall, da auf der einen Seite ein operatives Verfahren in jedem einzelnen, sicher diagnosticirten, Fall dringend empfohlen wird, während nach der Erfahrung anderer Autoren ein exspectatives Behandeln für eine Anzahl von Fällen angeraten wird. Es erscheint deshalb völlig gerechtfertigt, auch den einzelnen auf eine abweichende Art der Behandlung geheilten Fall, der Öffentlichkeit zu übergeben.

Der in der hiesigen Frauenklinik beobachtete Fall, den Herr Professor v. Säxinger mir zur Veröffentlichung zu überlassen die Güte hatte, ist hauptsächlich deshalb interessant, weil eine vollkommene exspektative Behandlung trotz Ruptur des tubaren Fruchtsacks mit Bildung einer kolossalen retrouterinen Blutgeschwulst in verhältnismässig sehr kurzer Zeit zu einem durchaus guten und bleibenden Erfolg geführt hat.

Es ist die Veröffentlichung solcher Fälle auch für den praktischen Arzt von Wert, der nicht operiert, da er daraus entnimmt, dass auch ohne operatives Einschreiten im einzelnen Fall eine sehr einfache Behandlung rasch und sicher zum Ziel führt.

Professor v. Winkel hat vor nicht langer Zeit in einer Diskussion über die Behandlung der Extrauterin-Schwangerschaft sich dahin geäussert: er freue sich, wieder Stimmen

für eine exspektative Behandlung zu hören, während ja fast von allen Seiten lediglich der operativen Therapie das Wort geredet werden.

Bevor ich die Krankengeschichte des Falles mitteile, sei es mir gestattet, kurz das Wesentlichste über die Extrauterin-Schwangerschaft anzuführen.

Die häufigste Form derselben ist:

I. Graviditas tubaria.

Nach Winkel kommen 198 Fälle dieser Art auf 336 Fälle überhaupt. Je nach dem Sitz des Eies unterscheidet man:

a) Die eigentliche Graviditas tubaria.
Sitz des Eies in dem freien Teile der Tuba.

b) Graviditas tubouterina oder interstitialis.
Sitz des Eies im Isthmus tubae.

c) Graviditas tuboabdominalis.

Hier hat sich das Ei in dem äussersten Ende der Tube entwickelt und ist zum Teil aus dem Fransenende herausgewachsen.

Eine besondere Abart derselben ist die

d) Graviditas tuboovarialis.
Sitz des Eies in dem mit dem Ovarium verwachsenen Abdominalende der Tube.

Die Ursachen der Graviditas tubaria sind:

1) Mechanische Hindernisse, welche die Passage des Eies verhindern, wie z. B. abnorme Knickung, Verengerung resp. Verschluss der Tube, wohl am häufigsten infolge von partieller Peritonitis.

2) Mangelhaftigkeit oder Fehlen des Wimperstroms bei fast oder ganz fehlendem Cilienbesatz, wohl öfter infolge gonorrhoischer Salpingitis. Völliges Fehlen des Flimmerbesatzes wurde anatomisch nachgewiesen von Wyder (Archiv für Gyn. XXVIII. S. 371 und

382). Die neuesten Veröffentlichungen von Martin sprechen allerdings dagegen; ebenso fand Hofmeier (Hofmeier's anat. und klin. Beiträge zur Lehre von der ektopischen Schwangerschaft 1894) in allen Präparaten der von ihm operierten Tuben-Schwangerschaften normale Tubenschleimhaut mit Cilienbesatz.

3) Tubenkatarrh mit Schleimhautschwellung und Eiteransammlung zwischen Ei und Uterus. Oidtmann beobachtete vorgeschrittene käsige Tuberkulose der Tubenschleimhaut als Ursache.

4) Polypen der Tubenmukosa, Olshausen fand drei Schleimpolypen in der schwangeren Tube. Wyder (Archiv für Gyn. XXVIII S. 362 ff. dazu Tafel III) fand 2 Polypen im Isthmus der Tuben, von denen der eine sicher älteren Datums war, als die extrauterine Schwangerschaft.

5) Myome der Uterus-Wand können den Eintritt des Eies in den Uterus verhindern.

6) Perimetritis und Pelveoperitonitis, sei es durch Abknickung, Verengerung oder Verschluss der Tube, sei es durch Behinderung der peristaltischen Bewegungen der Tube infolge von Adhäsionen.

II. Graviditas ovarialis. Sehr selten.

a) Eigentliche Graviditas ovarialis.
Frucht ringsum von Ovarialgewebe eingeschlossen.

b) Graviditas ovario-abdominalis. Der an der Oberfläche des Ovariums sitzende Fruchtsack ist in der freien Bauchhöhle weiter gewachsen und durch Exsudat vom Peritoneum her eingehüllt.

Ursachen ihrer Entstehung:

1) Zu kleine Rissstelle des geplatzten Follikels, welche

den Eintritt des Sperma nicht, wohl aber den Austritt des Eichens hindert.

2) Geplatzter reifer Follikel am Boden einer Ovarialcyste.

III. Graviditas abdominalis.

Ihre Lokalisation in der freien Bauchhöhle kann eine sehr verschiedene sein.

Ursachen ihrer Entstehung:

1) Gemütsbewegungen und heftige Erschütterungen des ganzen Körpers zur Zeit der Konzeption sollen teils mechanisch, teils durch antiperistaltische Bewegungen der Tube das Eichen aus diesem zurück in die freie Bauchhöhle treiben.

2) Störungen des Wimperstroms am abdominalen Tubenende.

Symptome.

Meistenteils ist schon die Anamnese sehr charakteristisch. Entweder eine Frau hat ein- oder mehrmals geboren, das letzte Mal vor schon mehreren Jahren, das letzte Wochenbett ist ein langwieriges gewesen, vielleicht mit höherem Fieber und Leibschmerzen einhergegangen. Die Periode ist seitdem mehr oder weniger regelmässig gewesen. Plötzlich bleibt sie aus und die Frau glaubt sich schwanger; doch nach einiger Zeit treten wieder unregelmässige Blutungen, anfänglich unter wehenartigen Schmerzen im Unterleib und Drängen nach unten, auf, so dass ein Abort erwartet wird; es geht aber nur Blut, ev. auch noch hellere Fetzen oder eine wohlerhaltene, dreieckige Haut ab. Diese Beschwerden lassen entweder allmählich nach oder auch es wird angegeben, die Patientin sei plötzlich blass, ohnmächtig geworden unter Atem-

beschwerden und Herzklopfen, der Unterleib sei von da ab angeschwollen und stark schmerzhaft gewesen, beim Stuhlgang und Urinieren sehr lästige Beschwerden, Fieber, völlige Appetitlosigkeit, Verfall der Kräfte.

Oder aber eine Frau ist überhaupt schon viele Jahre steril verheiratet, concipiert dann, aber extrauterin, ihre weiteren Angaben sind dieselben, wie die vorher angeführten.

Oder aber die Patientin hat lange mit einer Gonorrhoischen Affektion oder mit einer Lageveränderung des Uterus zu thun gehabt und kommt dann, im Glauben, schwanger zu sein, mit ähnlichen Beschwerden zum Arzt, der nun etwa folgenden Befund erhebt:

Zeichen der Schwangerschaft überhaupt, wenigstens zum grossen Teil, deutlich ausgesprochen, so z. B. Scheidenschleimhaut hypertrophiert, bläulich verfärbt, Linea alba, Warzenhof pigmentiert, Brüste turgescent, lassen Colostrum ausdrücken etc. Bei der inneren Untersuchung findet man die Portio aufgelockert, Uterus weich, vergrössert, doch für die angegebene Zeit der Schwangerschaft zu klein, die Sonde, deren Anwendung nur gestattet ist, wenn sicher die Höhle des Uterus leer ist, dringt ohne Widerstand über den inneren Muttermund hinaus und zwar tiefer als beim normalen, nicht schwangeren Uterus ein. An der einen Seite des Uterus, deutlich von ihm abzugrenzen, fühlt man einen weich-elastischen, empfindlichen Tumor. Auf der betreffenden Seite kann man sehr häufig deutlich eine stärkere Pulsation (Hofmeier, oben citierte Schrift S. 15 und 32) fühlen. Bei längerer Beobachtung kann man ein ziemlich schnelles Wachstum jenes Tumors konstatieren; in ihm fühlt man bei weiter vorgeschrittener Schwangerschaft auch bewegliche, härtere Teile, die dem Kinde an-

gehören. Schliesslich werden fötale Herztöne hörbar und Kindsbewegungen fühlbar.

Anders, wenn die Ruptur des Fruchtsacks mit nachfolgender Blutung bereits eingetreten ist. Hier gesellen sich die charakteristischen Symptome der Hämatocele hinzu. Die Patientin zeigt dann alle Zeichen der Anämie von geringeren bis zu den stärksten Graden. Der Leib ist je nach der Grösse der Blutgeschwulst mehr oder weniger stark, teils durch diese, teils meteoristisch aufgetrieben; man fühlt unter den Bauchdecken eine härtere Resistenz oder einen elastischen, anfänglich manchmal fluktuierenden, meist glatten, sehr druckempfindlichen Tumor, der bis über Nabelhöhe gehen kann. Später wird derselbe allmählich kleiner, härter, höckerig und weniger empfindlich. Bei der inneren Untersuchung stösst man sofort hinter dem Introitus auf die die hintere Scheidenwand stark vorwölbende, empfindliche Geschwulst, die das kleine Becken fast ganz ausfüllt, die Portio und der ganze Uterus ist stark nach vorn gegen die Symphyse und nach oben gedrängt. Cervix und hintere Uterusfläche ist von der Blutgeschwulst unmittelbar überlagert und von dieser anfänglich meist nicht abzugrenzen. Vom Rektum aus ist die Geschwulst bequem abzutasten. Die Beine sind öfter ödematös. Subjektive Beschwerden sind: spontane Schmerzen, Frösteln oder stärkeres Fieber, Erbrechen, Verstopfung, Appetitlosigkeit, Abgeschlagenheit. Infolge des Drucks des Tumors auf die benachbarten Organe besteht Drängen nach unten; Stuhlgang erschwert und schmerzhaft, oft auch Mastdarmkatarrh, Harndrang, seltener Harnverhaltung, Urinieren häufig und schmerzhaft; öfter auch Schmerzen und Zuckungen in den Beinen. Blutungen aus dem Uterus.

Diagnose.

Die Diagnose dürfte wohl aus den allgemeinen Zeichen der Schwangerschaft und den sonstigen vorher angegebenen Symptomen, die Anamnese zugleich gehörig berücksichtigend, in vielen Fällen ganz leicht zu stellen sein; doch ist sie erfahrungsgemäss in den ersten 3 Monaten der Gravidität, und das sind wohl gerade die am häufigsten zur Beobachtung kommenden, sehr schwierig und jeder Arzt Irrtümern gar zu leicht ausgesetzt.

Bei der Differenzialdiagnose kommt in Betracht:

1) Graviditas intrauterina.
   Neben dem Uterus fehlt ein elastischer, empfindlicher Tumor; kein Abgang einer decidua graviditatis unter Wehen; die Sonde findet bei graviditas extrauterina den Uterus vergrössert, aber leer und dringt sehr leicht über den inneren Muttermund vor, der Uterus ist der Schwangerschaftszeit nach nicht hinreichend vergrössert.
2) Retroflexio uteri gravidi.
   Neben der vermeintlichen Geschwulst ein fundus uteri nicht zu fühlen; Portio sieht nach vorn; vom 3. Monat ab fast regelmässig Ischurie.
3) Ovarialtumoren.
4) Hämatocele.
5) Beckenabscesse.
6) Fibrome.

Zum Unterschied von allen diesen Tumoren etc. mag noch hinzugefügt werden, dass an einem extrauterinen Fruchtsack öfter deutliche Kontraktionen nachzuweisen sind, die den Charakter von Wehen haben, wie das z. B. Schauta (Schauta, Beiträge zur Casuistik, Prognose und

Therapie der Extrauterinschwangerschaft) sehr schön bei einem Fall von Tubenschwangerschaft mit intraligamentärer Entwicklung des Fruchtsacks beobachten konnte. Wichtig dürfte auch wohl die einseitig stärker fühlbare Pulsation sein.

Verlauf und Prognose.

1) Bei Graviditas tubaria.

a) Berstung des Eisacks, besonders häufig im 2.—3. Monat, wahrscheinlich infolge von Hyperämie der Beckenorgane zur Zeit der Menstruation, mit oder ohne Verblutung der Frau in den Bauchfellsack, selten ins Ligamentum latum. Der Fötus stirbt dabei meist sehr bald, kann sich aber auch weiter entwickeln. (Sekundäre Bauchschwangerschaft.)

Der Ausgang in Ruptur ist immerhin ein sehr gefährlicher, gestaltet sich aber fast durchaus günstig bei Bildung einer Hämatocele und führt meistenteils, wie auch unser Fall zeigt, zur spontanen, vollständigen Heilung. Wenn es auch zu akuter, schwerer Anämie und tiefstem Kollaps kommt, so erfolgt doch selten, nur ausnahmsweise (Schröder, Lehrbuch der Geburtshilfe 11. Aufl., S. 474) der Tod, weil eben selten Adhäsionen fehlen, welche den Eintritt der Hämatocele begünstigen. Die Resorption kommt in wenigen Monaten in der Regel vollständig zustande. Auch sind die Fälle, in denen Recidive eintraten, im ganzen selten und nicht mit so stürmischen Erscheinungen und so bedeutenden Blutverlusten verbunden als das erstmalige Auftreten einer Hämatocele (Winkel, Frauenkrankheiten, S. 735).

Die Exstirpation der ganzen Fötalcyste ist in dieser ersten Zeit der Gravidität noch keine sehr gefährliche Operation. Ist eine falsche Diagnose gestellt, etwa auf Retro-

flexio uteri gravidi, so können die unnütz gemachten Repositionsversuche den Fruchtsack zum Platzen bringen. Überhaupt ist in irgendwie verdächtigen Fällen immer mit der grössten Vorsicht zu untersuchen.

b) Absterben der Frucht, das sich dokumentiert in Abgeschlagenheit, Frösteln, Abnahme der Brüste und des Leibes, Aussickern der Milch. Die Frucht kann dann, wenn sie noch sehr klein ist, vollständig resorbiert werden oder aber verkalken, die Frau so völlig genesen oder es tritt unter Fieber und Tenesmus Perforation, meistens ins Rectum, mit Abgang der fötalen Knochen und schliesslicher Heilung ein. Auch nach dem Tode der Frucht ist eine Ruptur noch keineswegs ausgeschlossen.

c) Völliges Reifwerden der Frucht. Wird am Ende der Schwangerschaft das Kind nicht durch Laparotomie entfernt, so tritt der Tod desselben ein, indem unter wehenartigen Schmerzen meist eine Ablösung der Placenta mit subplacentarem Bluterguss erfolgt. Die Frucht kann dann zu einem Lithokelyphos oder zu einem Lithopädion werden. Es kann aber auch Abscedierung, Jauchung, Pyämie eintreten, oder akuter Tod durch Peritonitis.

d) Bei Graviditas interstitialis Hineinwachsen des Eies in den Uterus und partus per vias naturales.

2) Bei Graviditas ovarialis.

a) Meist Berstung, schon in früher Zeit.

b) Völlige Reife (bei geschlossenem Follikel).

3) Bei Graviditas abdominalis.

a) Bei Reifwerden der Frucht treten Wehen ein und infolge dessen Ruptur, oder

b) ohne Ruptur Ablösung der Placenta und Tod der Frucht, die ihrerseits alle möglichen Veränderungen eingehen kann.

Den Verlauf unseres Falles werde ich in den nächsten

Zeilen, ehe ich die Therapie der Extrauterinschwangerschaft bespreche, schildern und die Krankengeschichte vortragen.

Krankengeschichte.

Frau M. St., Hebamme, 29 Jahre alt, aufgenommen in die hiesige Klinik am 8. Februar 1894.

Patientin hat fünfmal geboren, sämtliche Geburten normal. Die letzte richtige Periode Anfang November 1893. Anfang Dezember stellte sich eine ganz geringe Blutung ein, welche Patientin, die Hebamme ist, nicht als eigentliche Periode bezeichnet. Seither (Dezember) sind teils starke, teils weniger starke Blutungen vorhanden. Anfang Januar 1894 hatte Patientin wehenartige Schmerzen, die sich alle paar Tage wiederholten; in den letzten Tagen vor der Aufnahme am 8. Februar sind häutige Fetzen abgegangen. Patientin hat sich für schwanger gehalten. Der Arzt, welcher die Patientin zuerst sah, fand eine hochgradige Anämie und schickte sie einem Spezialarzt der Frauenkrankheiten, Dr. K., zu. Dieser diagnostizierte am 2. Februar 1894 Graviditas extrauterina (tubaria dextra) III mens und giebt in einem Schreiben an jenen Arzt an als Therapie: «Laparotomie, mit welcher angesichts der hochgradigen Anämie nicht allzulange gezögert werden darf, es müsste denn nur sein, dass die Blutungen bald sistieren«. Da er die Prognose der Operation in diesem Schreiben für »sehr dubia« hielt, schickte er die Frau vorsichtshalber zur Ausführung derselben in die hiesige Klinik.

Status praesens 8. Februar 1894.

Grosse, blasse, anämische Patientin, die das Aussehen einer verbluteten Wöchnerin darbietet. Puls und Atmung frequent. Patientin klagt über heftige Leibschmerzen, Harndrang, Stuhlbeschwerden. Der Leib ist ziemlich stark aufgetrieben und äusserst schmerzhaft. Linea alba, Warze und Warzenhof stark pigmentiert, aus den Brüsten lässt sich Colostrum ausdrücken.

Aus der Scheide fliesst teils flüssiges Blut, teils mit Blut vermischter Ausfluss. Die Unterbauchgegend ist durch einen

weichen, schmerzhaften Tumor ausgefüllt, dessen oberer Rand oberhalb der Mitte zwischen Nabel und Symphyse steht. Die Portio ist nach oben und rechts hinaufgezogen, hypertrophisch, aufgelockert, bläulich verfärbt. Der Uterus liegt schräg und eleviert, ist stark vergrössert, sein oberer Rand steht vier Querfinger über der Symphyse, der Fundus ist nicht sicher herauszutasten, die Gegend desselben ist uneben und schmerzhaft, man fühlt hier einen härteren, knolligen Tumor, der ein älteres Blutcoagulum, vielleicht sogar in dem ursprünglichen Fruchtsack, darzustellen scheint. Hinter dem Uterus, besonders nach links, liegt das Segment des Tumors, das die hintere Scheidewand stark vordrängt und leichte Fluktuation zeigt. Man stösst auf dasselbe unmittelbar hinter dem Scheideneingang. Die Untersuchung ist schmerzhaft. Der ganze Tumor ist etwas weniger beweglich; vom Rektum aus fühlt man, dass der Tumor rechts bis an die Beckenwand herangeht, somit das kleine Becken völlig ausfüllt.

Es wird strengste Bettruhe angeordnet und ein Eisbeutel auf den Unterleib gelegt; Wein.

Der weitere Verlauf ist am besten aus den beigegebenen Zeichnungen zu erkennen. Figur I stellt den bei der Aufnahme

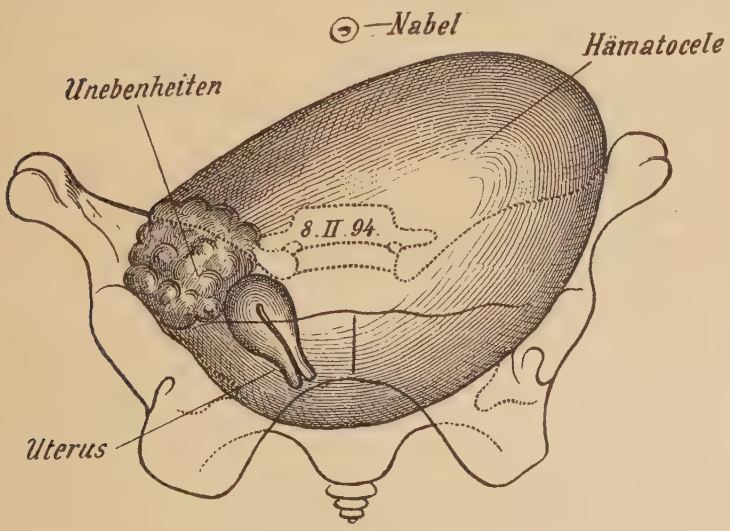

Figur I.

am 8. Februar gemachten Befund dar, Figur II den 2 Tage später erhobenen.

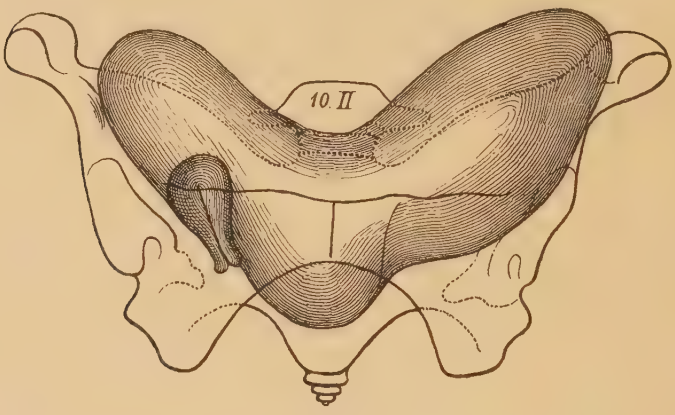

Figur II.

Die Untersuchung am 10. Februar ergab nämlich, dass der Tumor bedeutend kleiner und fester geworden war; Fluktuation nicht mehr so deutlich. Beim Vergleich von Figur I und II sieht man sehr deutlich

1) dass sich die Blutgeschwulst nach dem Gesetz der Schwere ziemlich stark gesenkt hat; dadurch ist oben eine sattelförmige Einsenkung, unten dagegen eine mehr kegelförmige Hervorwölbung entstanden, durch welch letztere der Uterus noch mehr als vorher nach rechts und oben verdrängt ist.
2) Der ganze Tumor ist in dieser kurzen Zeit (2 Tage) erstaunlich kleiner geworden, was wieder einmal die ausserordentlich grosse Resorptionsfähigkeit des Peritoneums beweist, die, wie die nächsten Zeichnungen, zeitlich mit einander verglichen, zeigen, hier auch eine gleichmässig gute bleibt.

17. Februar. Fast derselbe Befund wie am 10. Februar, nur die von der Scheide aus fühlbare Vorbuckelung ist links merklich geringer geworden, so dass sich der Tumor von der Mitte oben nach links unten einzuschnüren scheint. Die Frau befindet sich besser, die Harn- und Stuhlbeschwerden lassen nach. Seit dem 21. Februar hört der blutige Ausfluss aus dem Uterus

auf, wohl ein Zeichen dafür, dass die starke Stauung in ihm bedeutend nachgelassen hat.

26. Februar. Schmerzhaftigkeit verschwunden. Besonders rechts ist der Tumor wieder deutlich zurückgegangen.

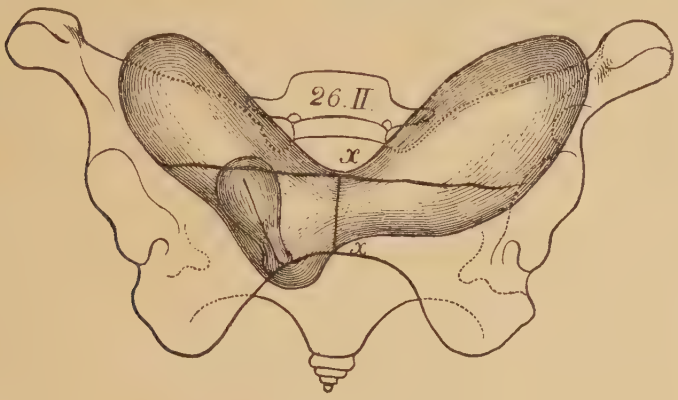

Figur III.

Auch sind die Einschnürungen (x. x.) deutlicher ausgeprägt. Der Fundus uteri ist nun herauszutasten.

6. März. Uterus ist mehr in die Mitte und abwärts gerückt, lässt sich bimanuell besser heraustasten. Das Segment hinten

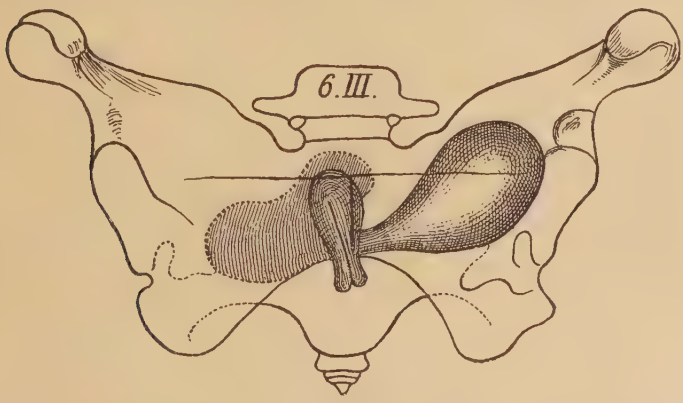

Figur IV.

vom uterus ist nahezu weg. Links fühlt man noch einen ovoiden, nicht ganz zweifaustgrossen, fluktierenden Tumor. Zwischen

Uterus und Tumor ist eine nur noch dünne Brücke zu fühlen, man bringt die Finger bequem zusammen.

17. März. Patientin hatte vom 10.—17. die Periode, die Blutung dabei war gering. Während dieser Zeit Diarrhoe; keine Schmerzen.

19. März. Uterus liegt mit seinem Fundus noch etwas nach rechts, ist jetzt sehr bequem für sich herauszutasten. Rechts neben dem Uterus ein gänseeigrosser und eiförmiger Tumor, der in Form einer Infiltration hinter dem Uterus her nach links zieht. Links eine vom Uterus bis zur Beckenwand ziehende ca. 3 Querfinger hohe und daumendicke Infiltration. Hinter dem Uterus ein oberflächlich unebener ca. kleinapfelgrosser, schmerzhafter Tumor.

27. März. Untersuchung völlig schmerzlos. Uterus gross, schmerzlos für sich herauszutasten, anteflektiert, frei beweglich. Rechts vom Uterus ein ca. pflaumengrosser, schmerzloser Tumor. Links noch eine ganz dünne Infiltration, so dünn, dass man von aussen den inneren Finger fühlen kann. Am Ende der linken Infiltration ein nussgrosser Tumor. Beide Tumoren wurden als die Ovarien gedeutet. Hinter dem Uterus ist die Infiltration so gut wie verschwunden.

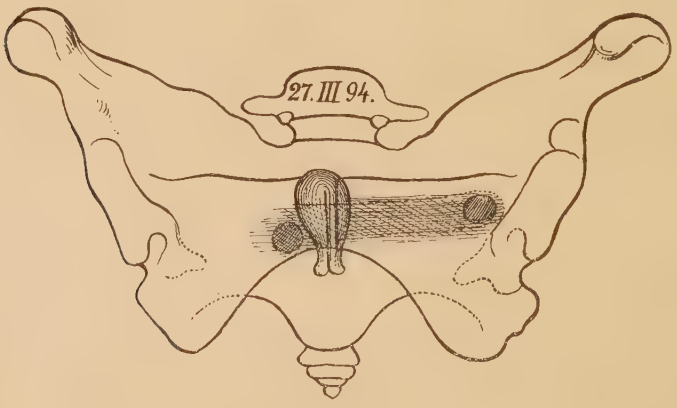

Figur V.

Man sieht also aus dem ganzen Verlauf, besonders an-

schaulich aber nach den Zeichnungen, die von Herrn Dr. Winternitz mit grosser Genauigkeit gemacht worden sind, dass jene grosse Blutgeschwulst durch einfache Bettruhe und Eisbeutel in verhältnismässig sehr kurzer Zeit nahezu vollständig resorbiert worden ist, was auch neben den andern früher angegebenen Symptomen für eine Blutgeschwulst, in diesem Fall nach voraufgegangener Extrauterin-Schwangerschaft mit Ruptur spricht.

Befund bei der letzten Untersuchung am 25. Oktober 1894, wo die Patientin zur Nachuntersuchung bestellt war, ergab folgendes: Uterus anteflektiert, nicht mehr vergrössert, frei beweglich, Perimetrium kaum empfindlich, rechts vom Uterus und hinter demselben ist alles frei, nur links hinten ist eine glatte, leicht schmerzhafte, vielleicht 2 Querfinger dicke Infiltration zurückgeblieben. Patientin hat sich in der Zwischenzeit immer sehr wohl befunden und geht wieder mit Freuden ihrem edlen Beruf nach.

Therapie.

A. Der Extrauterin-Schwangerschaft ohne Ruptur.

In den letzten 15 Jahren hat sich die allgemeine Meinung der Gynäkologen für die operative Behandlung der Extrauterin-Schwangerschaft ausgesprochen. Werth und viele andere gehen sogar so weit, dass sie einfach jede Extrauterin-Schwangerschaft in der ersten Hälfte der Gravidität als eine durchaus bösartige Geschwulst ansehen und demgemäss die radikale Entfernung unter allen Umständen vornehmen zu müssen glauben. J. Veit ist der erste gewesen, der durch Laparotomie den ganzen Fruchtsack in einem frühzeitigen Stadium (III mens) exstirpiert und damit auch unter 15 Fällen 12mal Heilung erzielt hat. Überhaupt sind ja die hiermit erreichten Erfolge Dank des

aseptischen Verfahrens und der weit gediehenen operativen Technik recht befriedigende geworden.

Die übrigen, nicht blutigen Verfahren finden heutzutage noch, oder sagen wir lieber, erst sehr wenig Anwendung. Wohl sehr richtig bemerkt da Herr Professor v. Winkel in der 2. Aufl. seines Lehrbuchs der Geburtshilfe S. 269: »Man kann aber getrost behaupten, dass sehr viele derjenigen Autoren, welche diesen Satz (d. h. die Behandlung wie die eines Neoplasma) vertreten, überhaupt nicht den Versuch gemacht haben, mit anderen Mitteln, welche weder Verstümmelungen, noch Narben zurücklassen, das Verschwinden zu erzielen, sondern sie, wie Frank ohne eine einzige Erfahrung mit denselben einfach als veraltet und äusserst gefährlich über Bord werfen. Zu diesen Mitteln gehört in erster Reihe die Elektrizität, welche besonders von amerikanischen Ärzten angewendet wird. . . . . Die Zahl der von glaubwürdigen Autoren auf diese Weise geheilten Fälle ist keine kleine. A. Brothers (Amer. Journal of Obstetr. 1888) zählt 43 Fälle mit nur 2 Todesfällen auf. Schauta (Beiträge zur Casuistik, Prognose und Therapie der Extrauterin-Schwangerschaft, Tabelle 2, S. 47) führt 39 Fälle von Behandlung mit Elektrizität an mit 37 Heilungen und 2 Todesfällen, das wäre eine Mortalität von 5,1%.

Ein sehr gutes Resultat haben auch die leider noch wenig gebräuchlichen Morphiuminjektionen ergeben. v. Winkel giebt unter 16 Fällen (darunter 10 eigene Beobachtungen) 3 Todesfälle an d. h. 19% Mortalität. Schauta giebt in der kurz vorher erwähnten Tabelle II an, dass von 10 Fällen bei Behandlung mit Morphiuminjektionen 8 in Heilung, 2 in Tod ausgegangen seien, d. h. Mortalität von 20%, was fast genau mit den Winkelschen Angaben übereinstimmt. Aus allerneuster Zeit

wird von Professor Stumpf (Stumpf, Zur Casuistik und Therapie der Extrauterin-Schwangerschaft, Wien 1894) ein 1893 beobachteter Fall von rechtsseitiger Tubenschwangerschaft im Anfang des 3. Monats mitgeteilt, der durch eine einmalige Morphiuminjektion von 0,04 Morphium in den Eisack, von der Scheide her ausgeführt, dauernd geheilt wurde. Anfänglich trat eine starke, allgemeine Morphium-Wirkung ein; die Schmerzen liessen jedoch allmählich nach und nach 3 Wochen konnte konstatiert werden, dass der orangegrosse Tumor um die Hälfte seines ursprünglichen Volumens geschrumpft war; um diese Zeit hörten auch die uterinen Blutungen auf, der Uterus war völlig beweglich und anteflektiert. Nach weiteren 4 Wochen war von dem ganzen Tumor nur noch eine schmerzlose, spindelförmige Verdickung von der Grösse einer Welschnuss zu finden.

Hiernach glaube ich, dürfte wohl die Behandlung mit Elektrizität oder Morphiuminjektionen noch eine Zukunft haben; denn ihre Mortalitätsziffer ist bei weitem geringer, als die aller anderen Verfahren, wie aus folgendem hervorgeht.

Schauta erhält in seiner Tabelle II »über die Art des Ausgangs von 385 Fällen von Extrauterin-Graviditas bei ärztlichem Eingreifen« (dabei sind die mit Elektrizität und Morphiuminjektionen behandelten mit eingerechnet) das Resultat: Geheilt 294, gestorben 91, d. h. 23,63% Mortalität. Die Schauta'sche Tabelle I, betr. die Fälle bei spontanem Verlauf, ergiebt unter 241 Fällen 75 Heilungen und 166 Todesfälle, d. h. 68,87% Mortalität. Das wäre allerdings ein grosses Missverhältnis zu Ungunsten der exspektativen Behandlung. Wenn man jedoch in Tabelle II nur die blutig operierten Fälle, also ohne die 49 mit Elektrizität und Morphiuminjektionen behandelten

mit ihren 45 Heilungen und 4 Todesfällen, rechnet, aber in Tabelle I den hier aufgeführten exspektativ behandelten Fällen jene 49, die ja mehr oder weniger auch eine exspektative Behandlung darstellen, zuzählt, so erhält man für Tabelle II (operativ) unter 336 Fällen 249 Heilungen und 87 Todesfälle, d. h. 25,89% Mortalität.

Für Tabelle I (exspektativ) unter 290 Fällen 120 Heilungen und 170 Todesfälle, d. h. 55,13% Mortalität.

Dass das gefundene Resultat auch jetzt noch so stark zu Ungunsten der exspektativen Behandlung ausfällt, beruht wohl auf folgenden Ursachen:

1) Es sind Fälle darunter, die unter allen Umständen hätten operiert werden sollen.
2) Es werden bis jetzt so wenige Extrauterin-Schwangerschaften, sozusagen fast gar keine mit Elektrizität und Morphiuminjektionen, die ja ein so gutes Resultat (beide Verfahren zusammengenommen 8,2% Mortalität) ergeben, behandelt, dass erstens einmal ihre ganze schöne Wirkung so gut wie überhaupt für die therapeutischen Erfolge bei exspektativer Behandlung, unter welche Rubrik ich sie eben auch rechnen möchte, fortfällt; zweitens aber macht ohne ihre Anwendung die Extrauterin-Schwangerschaft schliesslich ihre weitere Entwicklung durch und ist dann viel gefahrvoller für die Trägerin.
3) Es werden gewiss viele Fälle operiert, die auch ohne Operation in Genesung übergegangen wären. Ein eklatantes Beispiel dafür ist gerade unser Fall. Dieser war von einem Spezialarzt der Gynäkologie in die hiesige Klinik geschickt worden — ihm selbst erschien die Prognose der Operation zu zweifelhaft — damit hier, wie er meinte, unter allen Umständen möglichst schnell die Laparotomie gemacht würde.

Und wie schnell (innerhalb 6 Wochen) ist da nicht spontane, völlige Heilung eingetreten! Wenn ein Privatarzt, wenn auch Spezialist, eine derartig heikle Operation nicht zu unternehmen wagt, so ist ihm das schliesslich nicht so sehr übel zu nehmen; denn missglückt sie, so ist es ein unangenehmer Schlag in seine ganze Praxis. Ein gewöhnlicher Privatarzt wird sich meistenteils überhaupt mit der exspektativen Behandlung begnügen, oder er könnte ev. zu der mit Elektrizität oder Morphiuminjektionen seine Zuflucht nehmen, da ihm die operative Technik fehlt. Und gerade so

4) entgehen viele exspektativ behandelte Fälle aus der Privatpraxis der allgemeinen Öffentlichkeit und Statistik, die sich dann natürlich aus dem dritten, eben angegebenen Grunde günstiger gestalten müsste.

Doch ich will keineswegs die exspektative Behandlung der Extrauterin-Schwangerschaft ohne Ruptur so sehr herausstreichen, wie es vielleicht scheinen möchte, sondern nur den Nachweis liefern, dass ihre Mortalitätsziffer keine so grosse ist, wie wohl bis jetzt meist angenommen worden ist. Die Exstirpation des ganzen Fruchtsacks liefert ja heutzutage schon recht gute, später vielleicht noch bessere Resultate. So sagt z. B. Herr Professor Olshausen, auch mein hochgeschätzter Lehrer mehrere Semester hindurch, in der neuesten (XII.) Auflage des Schröderschen Lehrbuchs der Geburtshilfe S. 484 ff: »Bei lebender Frucht ist zu jeder Zeit der Schwangerschaft sofort die Exstirpation des ganzen Fruchtsacks zu machen, soweit diese technisch durchführbar ist. Abwarten bis zur Reife der Frucht scheint uns im Allgemeinen um so weniger erlaubt, als erfahrungsgemäss durch die Raumbeengung die Entwicklung der letzteren nicht selten leidet

und Missbildungen häufig genug sind. Die Technik der Exstirpation des ganzen Fruchtsacks ist in den ersten Monaten die denkbar einfachste. Nach dem Tode der Frucht ist in früher Zeit der Schwangerschaft nach unserer Ansicht die Exstirpation des Fruchtsacks stets dann angezeigt, wenn die Rückbildungsvorgänge nicht in der Ausdehnung Platz gegriffen haben, dass man den günstigen Ausgang mit Sicherheit erwarten kann. Daher raten wir, wenn die combinierte Untersuchung das Ei noch in der Tube erweist, stets zur Operation, ebenso dann, wenn die Blutung aus dem Uterus oder wehenartige Schmerzen den Hinweis dafür liefern, dass die Schwangerschaft noch nicht beendet ist und Austreibungsbestrebungen noch bestehen. Wenn in späterer Zeit der Fruchttod eintritt, so ist ein Eingriff notwendig, wenn das Allgemeinbefinden hochgradig gestört ist und Verjauchung des Fruchtsacks sich durch hektisches Fieber und Durchbruch nach aussen anzeigt«. Ich selbst habe Herrn Professor Olshausen mehrere Extrauterin-Schwangerschaften operieren sehen, einmal bei ausgetragener Bauchhöhlen-Schwangerschaft 4 Wochen nach dem Tode der Frucht, und ich erinnere mich sehr gut, dass er damals sagte, gewöhnlich nehme er am liebsten die Placenta sogleich mit heraus, in diesem Falle wollte er jedoch aus besonderen Gründen davon absehen.

B. Therapie der Extrauterin-Schwangerschaft mit Ruptur und Bildung von Hämatocele.

Die Behandlung der Hämatocele überhaupt ist im Grossen und Ganzen eine symptomatisch zuwartende: ruhige, horizontale Lage, Eisbeutel auf den Unterleib, Einschieben von Eisstückchen in die Vagina, wenig Kot machende, hauptsächlich flüssige Kost, leichte Abführmittel

oder Klysmate, ev. Narkotika. Durch Incision, Ausräumung und Drainage wird nach Schröder (Frauenkrankheiten XI. Aufl. S. 542) der Verlauf der einfachen Hämatocele nicht abgekürzt. »Nötig werden kann die Entleerung der Geschwulst, wenn dieselbe so gross ist, dass sie unerträgliche Beschwerden macht, wenn sie längere Zeit stationär bleibt und vor allem dann, wenn Fieber und Kräfteverfall anzeigen, dass der Inhalt der Geschwulst anfängt, sich zu zersetzen«.

Bei Perforation ins Rektum tritt erfahrungsgemäss meist bald spontane Heilung ein.

Bei einer rupturierten Extrauterin-Schwangerschaft hat man sich vor allen Dingen die Frage vorzulegen, erfolgt die Blutung in die freie Bauchhöhle unbeschränkt, oder ist Bildung einer Hämatocele eingetreten, oder kann diese ev. eintreten? In Bezug auf den letzten Punkt ist ein grosses Gewicht auf die Anamnese zu legen. Veit hat nämlich gezeigt, dass sich nie die Blutung beschränkende Abkapselung erst nach Eintritt des Blutergusses bildet. Die Adhäsionen und Pseudomembranen müssen schon früher dagewesen sein. In der Anamnese wird man also auf früheres, schlechtes Wochenbett, Pelveoperitonitis u. s. w. zu fahnden haben. Findet sich anamnestisch irgend etwas derartiges, so kann man bei eintretender Ruptur mit viel grösserer Ruhe zuwarten und schon im Voraus auf Bildung einer Hämatocele rechnen. Wohl fast alle Autoren schreiten bei Ruptur mit schwerer Blutung in die freie Bauchhöhle zur sofortigen Laparotomie und Stillung der Blutung, wenn man nicht schon zu spät kommt oder der Transport der Patientin in die Klinik zu widerraten ist. Doch sind auch in den schwersten Fällen und bei Operation in der Privatwohnung günstige Resultate erzielt worden. Aber auch

bei exspektativer Behandlung sind hier gute, wenn auch nicht zahlreiche, Erfolge erzielt worden.

Anders, wenn die Bildung einer Hämatocele eingetreten ist. Schröder (Lehrbuch der Geburtshilfe XII. Aufl. S. 485) sagt: »Bei akuter Anämie infolge von Ruptur raten wir zur Laparotomie, sobald sich durch die combinierte Untersuchung nicht der Anfang der Abkapselung in dem Fühlen eines Tumors erkennen lässt. Abwartend muss man sich dagegen bei der beginnenden Hämatocele verhalten. Niemals darf man bei Ruptur des Sacks in die Bauchhöhle dann operieren, wenn die Abkapselung deutlich begonnen hat und damit die Möglichkeit der Heilung in nahe Aussicht gerückt ist. Nur wenn die Abkapselung zweifelhaft ist und das Allgemeinbefinden schlecht bleibt, soll man auch hier operieren«.

Auch Herr Professor v. Säxinger steht vollständig auf dem Boden der exspektativen Behandlung. Die Grösse der Hämatocele dürfte wohl kaum dabei in Betracht kommen, wenn eben wirkliche Abkapselung eingetreten ist. Der Blutverlust durch die innere Blutung ist an sich nicht leicht bedenklich (Schröder, Frauenkrankheiten, XI. Aufl. S. 549), wenn auch anämische Erscheinungen auftreten können. In der Regel werden auch derartig grosse Hämatocelen verhältnismässig sehr rasch resorbiert, wie gerade mehrere Fälle aus der hiesigen Klinik und der neuesten Litteratur beweisen.

Als einzige Indikationen zur Eröffnung der Hämatocele, sei es durch Punktion, sei es durch Incision, dürften wohl noch gelten:

1) Eiterung und Verjauchung.
2) Wochenlanges, unverändertes Fortbestehen der Geschwulst und fortdauernde Schmerzen.

Bei letzterem Punkte spielen jedoch noch eben beson-

ders die sozialen Verhältnisse, sowie die subjektiven Beschwerden der Frau eine bedeutende, wenn nicht die Hauptrolle. Einer in guten Verhältnissen lebenden Frau raten wir jedenfalls, auch wenn es etwas lange dauert und wenn die Schmerzen nicht zu arg sind, von der Operation ab und treten damit mehr oder weniger denjenigen gegenüber, welche diesen letzteren Punkt als strenge Indikation zur Operation aufstellen. Die früher so gefürchteten, im Laufe der Resorptionszeit sich ausbildenden Infiltrate, Verwachsungen der Beckenorgane etc. und die danach sehr lange oder zeitlebens fortdauernden Beschwerden sind, wie die neuesten Erfahrungen gelehrt haben, viel seltener als man bisher anzunehmen geneigt war. Zweifel (Archiv für Gyn. XXII S. 208 ff) wollte schon 1884 die Indikationen für die Incision von der Scheide aus erweitern, besonders für die grösseren Hämatocelen, und berechnete allerdings aus der ihm zu Gebote stehenden Statistik für Incision, Punktion, Laparotomie eine geringere Mortalität als für die exspektative Behandlung. Küstner (Deutsche mediz. Wochenschr. 1894, No. 51) sagt: »Die Therapie ist heute vorwiegend chirurgisch: Entfernung der Blutgerinnsel, ev. des Schwangerschaftsproduktes und der Tube, welche die Trägerin des Eies war. Damit soll nicht gesagt sein, dass dies die einzige Therapie ist. Wir haben es früher gesehen und sehen es noch heute, dass Hämatocelen von recht beträchtlicher Grösse sich zurückbilden. Wir kennen auch von früher her einen anderen Ausgang, den in Vereiterung, die dazu nötigen Spaltpilze stammten dann aus der Tube oder aus dem Darm. Dieser Gefahr vorzubeugen, ist die Hauptaufgabe der aktiven, chirurgischen Therapie«. Die ersten, überhaupt hierin gemachten Erfahrungen von Nélaton und Credé (Monatsschr. für

Geburtskunde 1857, Band IX S. 1 ff.) waren bekanntlich sehr entmutigende.

Dass man aber seit allerneuester Zeit bei rupturierter Tubenschwangerschaft mit Hämatocele sich wieder mehr einer exspektativen Behandlung zuzuneigen beginnt, hat wohl folgende Gründe, die mehr oder weniger gegen die Operation sprechen:

1) Die Gefahr der Infektion, besonders bei Punktion oder Incision von der Scheide aus, weil
   a) die Aseptik hier überhaupt schwer herzustellen oder bei einem etwaigen üblen Ausfluss aus dem Uterus schwer zu erhalten ist;
   b) gerade das alte, theerartig eingedickte Blut der Hämatocele ein so ausserordentlich günstiger Nährboden für Mikroorganismen ist, dass es wirklich eine schwierige Aufgabe ist, die Frau vor Infektion zu schützen, wie auch viele Fälle aus der Litteratur beweisen.
2) Die Gefahr der weiteren Blutung aus dem Fruchtsack bei Punktion und Incision von der Scheide aus, da man von hier aus dieselbe direkt nicht stillen kann und überhaupt ziemlich im Dunkeln operiert.
3) Die Gefahr des Durchstossens des morschen Geschwulstdaches nach der Bauchhöhle hin, die zu vermeiden man die Hauptsache, die gründliche Ausräumung des Sackes, überhaupt sehr oft unterlassen müsste.
4) Nach Laparotomie, bei der die drei erstgenannten Gefahren fast gänzlich fortfallen, weil man sowohl die zur Infektion disponierten Blutmassen vollständig ausräumt, als auch die Blutung direkt stillen kann, trägt die Frau immerhin eine lästige Bauchnarbe und ev. noch eine Verstümmelung des Genitalkanals davon.
5) Es haben auch ohne Koeliotomie schon sehr viele

Frauen die Berstung eines extrauterinen Fruchtsackes glücklich überstanden, wie gerade mehrere an der hiesigen Klinik beobachtete Fälle sowie andere aus der neuesten Litteratur beweisen, die ich nachher als Beispiele dafür anführen werde.

Auch v. Winkel scheint ganz auf dem Standpunkt der exspektativen Behandlung zu stehen. So sagt z. B. dieser Autor in seinem Lehrbuch der Frauenkrankheiten S. 733: »Ich habe noch keine meiner Patientinnen an dieser Erkrankung verloren, habe aber auch bei allen Untersuchungen die grösste Vorsicht angewendet und niemals eine Punktion oder Incision derselben gemacht, selbst wenn die Patientin etwas fieberte oder der Verdacht einer Abscedierung nahe zu liegen schien«. Man könnte hierdurch leicht zu der Annahme gedrängt werden, dass vielleicht die Fälle von geplatzter Tuben-Schwangerschaft mit Hämatocele bei exspektativer Behandlung, wenn ich mich so ausdrücken darf, nicht exspektativ genug behandelt worden seien.

Grosse Vorsicht bei der Untersuchung des Falles, absolute ruhige Bettlage, Regelung in der Entleerung der Blase und des Darmes, Stillung der Schmerzen durch narcotica, vermeiden jeder Aktion der Bauchpresse; Vermeiden jeder gemütlichen Aufregung sind wichtige Faktoren bei der rein exspektativen Behandlung. Die Ernährung soll eine aus flüssigen, wenig Kot machenden Nahrungsmitteln bestehende sein.

Die weitere Behandlung besteht in Darreichung von Eisen, Applikation von Priessnitz'schen Umschlägen auf den Unterleib, Ichthyoltampons in die Scheide, Injektionen von Kreuznacher Mutterlauge, Sitzbädern in Loheabkochungen oder Soole. Nach längerer Zeit hat sich die Patientin, namentlich zur Zeit der Menses, die am besten

im Bett zugebracht werden, vor jeder stärkeren körperlichen Anstrengung zu hüten.

Zum Schluss sei es mir nun gestattet, drei früher an der hiesigen Klinik exspektativ behandelte und schon damals veröffentlichte Fälle von geplatzter Extrauterin-Schwangerschaft mit Hämatocele unter Angabe nur der allernötigsten Daten aus den Krankengeschichten anzuführen:

Fall I.

(Schickler: Über Hämatocele retrouterina, Dissert., Tübingen 1887.)

Patientin E. B., 32 Jahre alt. Menstruation immer regelmässig. Seit 2 Jahren steril verheiratet. Nachdem darauf die Regel 7 Wochen cessiert hatte, erkrankte Patientin unter Schmerzen im Bauch, zugleich Blutung aus den Genitalien, dies dauerte den ganzen November durch.

Status am 6. Dezember: Uterus vergrössert, anteflektiert, wenig beweglich, sehr druckempfindlich, mit perimetritischen Auflagerungen bedeckt. Linkes Ovarium vergrössert, sehr schmerzhaft, in beiden Scheidengewölben vermehrte Resistenz.

Patientin lässt sich nicht in die Klinik aufnehmen, erleidet aber zu Hause infolge von Erkältung und Überanstrengung bedeutende Verschlimmerung.

Status am 13. Dezember: Patientin blass, erschöpft. Im Abdomen ein Tumor, der bis 2 Querfinger unter den Nabel reicht, auf Druck sehr schmerzhaft ist. Der Tumor sitzt nach hinten und zu den Seiten des Uterus, diesen samt der Vaginalportion nach vorne und oben drängend. Hinteres Scheidengewölbe sehr stark hervorgetrieben. Der halbkugelförmig ins Rektum hineinragende Tumor ist enorm druckempfindlich, zeigt Fluktuation.

Diagnose: Hämatocele retrouterina der Anamnese nach infolge von geplatzter Extrauterin-Schwangerschaft.

22. Dezember: Tumor geht einen Querfinger über den Nabel; Eisbeutel thut gute Dienste.

31. Dezember: Das Extravasat schickt sich zur Rückbildung an, ist weniger druckempfindlich. Statt der Eisblase Priessnitz. Gegen die Obstirpation Elect. e Senna.

2. Januar: Abends Temperatur auf $38{,}7^0$ gestiegen. Perforation ins Rektum mit sofortiger Erleichterung; es entleert sich chokoladefarbenes, wenig übelriechendes Blut.

4. Januar: Hämatocele bedeutend kleiner; der Blutabgang dauert fort.

6. Januar: Geschwulst verkleinert sich rasch. Schmerzen fast fort; Stuhlgang spontan.

8. Januar: Der äusserlich fühlbare Tumor nur noch apfelgross. Schmerzen verschwunden.

14. Januar: Rechts wieder ein 2 Querfinger über die Symphyse sich erhebender, höckeriger, schmerzhafter Tumor fühlbar, den man bei der inneren Untersuchung nach rechts oder vorne von dem stark anteflektierten, normal grossen, sehr wenig beweglichen Uterus findet. Zwischen Uterus und Tumor, ebenso zwischen Beckenwand und Tumor kann man mit einem Finger eindringen. Dieser Tumor wurde damals als ein hinzugetretenes Hämatoma extra-peritoneale im rechten Ligamentum latum aufgefasst. Der Tumor im Rektum fluktuiert nicht mehr, giebt das Gefühl des Knirschens.

19. Januar: Tumor rechts vom Uterus nur noch wallnussgross. Da die Periode in der Nähe ist, wird absolute Ruhe anbefohlen.

25. Januar: Recidiv. Temperatur abends zuvor 39^0 Tenusmus, starke Leibschmerzen. Blutsack wieder bis auf Hühnereigrösse gefüllt, wölbt das hintere Scheidengewölbe stark vor, sehr schmerzhaft. Perforationsstelle geheilt; keine Blutung. In den nächsten 8 Tagen Temperatur 38^0.

18. Februar: Tumor nur noch taubeneigross, schmerzlos.

26. Februar: Heute tritt die Regel ein, dauert 10 Tage. Blutsack eher kleiner geworden. Periode im März ohne Störung.

24. März: Patientin entlassen. Die Schlussuntersuchung

ergiebt: Uterus spitzwinklig anteflektiert, beweglich, nach rechts verlagert. Von der Hämatocele nichts mehr nachzuweisen.

Am 4. April stellt sich Patientin wieder vor; Befinden gut.

Fall II.

(Grein: Zwei Fälle von Hämatocele retrouterina, Dissert., Tübingen 1889.)

Frau M. F., 26 Jahre alt, immer regelmässig menstruiert; 3 normale Geburten. Seit August 1888 ununterbrochene Blutungen. Ende September heftige Schmerzen im Bauch und Kreuz, Wasserlassen, Stuhlgang schmerzhaft; durch die Blutungen in letzter Zeit sehr heruntergekommen.

Status am 30. Oktober: Patientin blass, geht äusserst beschwerlich, jede Bewegung verursacht Schmerzen im Kreuz. In der rechten Unterbauchgegend ein bis Nabelhöhe reichender, ziemlich glatter, schmerzhafter, prall elastischer Tumor.

Ausserdem rechts von der Mittellinie ein etwa nussgrosser Tumor von festweicher Konsistenz, der zwar für sich beweglich ist, aber mit dem grösseren Tumor in Verbindung zu stehen scheint. Die leiseste Berührung desselben ist von enormer Schmerzhaftigkeit. Dieser Tumor wurde damals als eine Tuben-Schwangerschaft in der 4. Woche angenommen. Der innere Befund war so, wie er bei Hämatocele retrouterina überhaupt typisch ist. Die Sonde drang schräg nach links und oben 7,6 cm. in den Uterus ein.

Die Behandlung der Patientin bestand in absoluter Bettruhe, Sorge für regelmässigen Stuhlgang; Eisbeutel, Secale cornutum. Patientin musste öfter katheterisiert werden.

Die Blutung bedeutend geringer, hört Anfang November ganz auf.

Anfangs Dezember viertägige Menstruation. Der Tumor wird immer kleiner und fester; Uterus ist Mitte November bimanuell herauszutasten, vom Tumor zu isolieren, ist tiefer gerückt. Der kleine nussgrosse Tumor rechts von der Mittellinie ist zu dieser Zeit nicht mehr nachzuweisen. Befinden befriedigend, Patientin hat sich sichtlich erholt. Ende Dezember

steht der Uterus fast an seiner normalen Stelle; der Tumor hat platte Form angenommen, ist vier Querfinger breit, drei hoch und zwei dick.

Anfang Januar 5tägige Periode, schmerzlos. Recidiv 2 Tage nach Aufhören der Periode unter Kreuzschmerzen und Spannen im Bauch. Der Tumor ist wieder gut faustgross, kugelförmig, prall elastisch, Uterus mehr nach links und oben verschoben, Untersuchung schmerzhaft.

Während des Januar wird der Tumor rasch kleiner und härter, alle Beschwerden lassen allmählich vollständig nach. Periode Anfangs Februar völlig schmerzlos und ohne Beschwerden.

15. Februar Entlassung. Status: Uterus gut herauszutasten, liegt horizontal, Fundus etwas nach links und oben, Portio ziemlich median. An die Hinterfläche des Uterus schliesst sich ein apfelgrosser, kugeliger Tumor eng an, der sich mit dem Uterus bewegen lässt. Tumor und Uterus, auch bei Bewegungen, völlig schmerzlos.

Fall III.

(Hausing: Ein Fall von Hämatocele retrouterina, Dissert., Tübingen 1893.)

Frau C. G., 29 Jahre alt. Periode immer regelmässig, 2 normale Geburten, die letzte vor 4 Jahren. Vor 4 Wochen trat spontan eine mässige Blutung unter wehenartigen Schmerzen ein, nachdem die Periode 7 Wochen lang ausgeblieben war. Die Blutung hat bis jetzt angedauert, an Stelle der wehenartigen Schmerzen sind Kreuzschmerzen getreten. Seit 14 Tagen bemerkt Patientin, dass ihr Bauch grösser, ihre Gesichtsfarbe eine immer blässere geworden sei. Patientin fühlt sich immer müde und matt. Beim Stuhlgang Kreuzschmerzen, häufiger Drang zum Wasserlassen.

Status am 20. Januar 1893. Blasse, verblutet aussehende Patientin. In der Unterbauchgegend fühlt man einen bis zum Nabel reichenden, elastischen, schmerzlosen Tumor, dessen Oberfläche Furchen und Einziehungen zeigt. Aus der Scheide

fliesst dunkelgefärbtes Blut. Uterus eleviert, eng an die Symphyse gedrückt durch einen mannskopfgrossen, prall elastischen, schmerzlosen Tumor, ist für sich herauszutasten und zu bewegen. Hinteres Scheidengewölbe halbkugelig vorgewölbt. Vom Mastdarm aus fühlt man den prall gespannten und halbkugelig vorgewölbten Douglas.

Diagnose: Geplatzte Extrauterin-Schwangerschaft in der 7. Woche mit Hämatocele retrouterina.

Die Resorption ging in diesem Falle sehr langsam von statten; denn eine am 4. März vorgenommene Untersuchung ergab, dass der Tumor noch bis 2 Finger breit unterhalb des Nabels reichte. Die Prognose wurde daher nicht so günstig gestellt, wie wir es sonst zu thun gewohnt waren. Die Krankengeschichte ist leider in der Hansing'schen Arbeit nicht weiter geführt.

Im vorigen Jahre ist von Herrn Professor Stumpf (Stumpf, Zur Kasuistik und Therapie der Extrauterin-Schwangerschaft, Wien 1894) ein Aufsatz erschienen, in dem 2 gleichfalls völlig exspektativ behandelte und geheilte Fälle von geplatzter Tuben-Schwangerschaft geschildert werden, die ich in Kürze citieren will.

Fall I.

Frau D., 31 Jahre alt, hat einmal im Alter von 16 Jahren geboren, darauf schwer fieberhaftes Wochenbett; seitdem keine Konception mehr; seit 18 Monaten verheiratet. Am 16. Juli 1891 letzte Menses; in den darauffolgenden Wochen häufige Leibschmerzen, besonders rechts. Am 17. September stürzt die bisher ihre Hausarbeit in gewöhnlicher Weise besorgende Frau plötzlich ohnmächtig zu Boden.

18. September. Status: Sensorium etwas benommen, Aussehen stark verfallen, extrem blass. Respiration kurz, 36, Puls 120, sehr weich. Temperatur 39,0°. Abdomen nur unterhalb des Nabels leicht meteoristisch aufgetrieben, auf stärkeren Druck überall sehr empfindlich. Oberhalb der Symphyse bis wenige

Querfinger unterhalb des Nabels, besonders rechts, stärkere Resistenz.

Innere Untersuchung: Portio gewulstet, aufgelockert, steht vor der Mitte zwischen Symphyse und Kreuz-Steissbeingelenk. Uteruskörper im vorderen Scheidengewölbe fühlbar, Fundus gerade oberhalb des oberen Symphysenrandes, auf diesem nahezu aufliegend, von den Bauchdecken aus fühlbar. Uterus nicht beweglich. Hinter und rechts vom Uterus eine teigige Masse, welche diesen nach rechts hin völlig umgiebt.

Die Diagnose wurde auf peritonealen Bluterguss infolge Ruptur eines rechtsseitigen, tubaren Fruchtsackes gestellt und die Frage, ob die sofortige Laparotomie und direkte Blutstillung nach Exstirpation des Fruchtsackes vorzunehmen sei, verneint, weil der Bluterguss augenscheinlich abgekapselt und das Befinden der Patientin kein unmittelbar bedrohliches war.

Der Weiterverlauf war befriedigend, das Allgemeinbefinden hob sich allmählich. Schon am 19. September wurde der Leib weicher und weniger empfindlich, so dass die Umrisse des aufwärts bis zum Nabel reichenden und nach rechts die Darmbeinschaufel bedeckenden Hämatoms deutlich gefühlt werden konnten. Von Zeit zu Zeit Schmerzanfälle in der rechten Beckenhälfte. Am 23. September geringer Blutabgang aus den Genitalien, auf der Unterlage eine vollständig ausgestossene Decidua mit wohl erhaltener, dreieckiger Form.

Im Oktober noch öfter subfebrile Abendtemperaturen, die Schmerzen schwanden, das Hämatom schrumpfte auf Faustgrösse, der Uterus blieb fixiert und vergrössert, Funktionen von Blase und Mastdarm wurden normal und schmerzlos. Ende Oktober Entlassung. Im Februar 1892 war das Hämatom völlig resorbiert und nur eine leichte Verdickung rechts vom Uterus zu erkennen, dessen Beweglichkeit von der rechten Seite aus eine behinderte war.

Fall II.

Frau W., 35 Jahre alt, seit dem 19. Jahre verheiratet; 10 spontane Geburten, 1 Abort. Nach der 2. Entbindung im

Wochenbett 6 Wochen lang krank. Vom Juli 1892 bis Januar 1893 regelmässig menstruiert; im Februar 1893 Menstruation nur angedeutet, noch geringfügiger im März. Bis zum 21. September ganz wohl und nur zeitweilig über Leibschmerzen klagend, erkrankte sie plötzlich an heftigen Unterleibsschmerzen, die sich rasch steigerten und mit raschem Verfall der Kräfte und hochgradiger Blässe einhergingen. Befund am 22. März: Bedeutende Schmerzhaftigkeit des im Hypogastrium vorgetriebenen Leibes, grosse fluktuierende Geschwulst äusserlich und innerlich fühlbar. Uterus nach vorne verschoben, jedoch lässt sich auch zwischen Symphyse und Uterus Fluktuation erkennen. Leichter Blutabgang aus dem Uterus, keine häutigen Gebilde. Temperatur bis zu 37,5°. Puls klein, beschleunigt; Ernährung darniederliegend.

Da das Allgemeinbefinden kein unmittelbar bedrohliches war, wird von einem operativen Eingriff abgesehen. In der Folge verkleinerte sich der Tumor immer mehr. Am 16. April war er ungefähr noch kindskopfgross; am 6. Mai nur noch einzelne knollige Verdickungen, am 25. Juli nur noch spärliche Reste nachweisbar. Ende Mai traten wieder die Menses ein, bei vollständigem Wohlbefinden.

In beiden Fällen handelt es sich demnach um rechtsseitige Tuben-Schwangerschaften mit Ruptur des Fruchtsackes. Es kam beide Male jedenfalls infolge bestehender peritonitischer Adhäsionen zu Blutungen zwischen letzteren und zu Hämatocelenbildung. Da dies letztere sofort erkannt wurde, weil ja in beiden Fällen unmittelbar nach der Blutung ein zu umgrenzender Bluttumor gefühlt werden konnte, so lag die einzuschlagende Therapie auf der Hand und es konnte ruhig abgewartet werden.

Zum Schlusse sei es mir gestattet, meinen hochverehrten Lehrern, Herrn Professor Dr. von Säxinger und Herrn Privatdozenten Assistenzarzt Dr. Winternitz, ersterem für die gütige Anregung dieser Arbeit, letzterem für die freundliche Unterstützung bei Abfassung derselben, meinen verbindlichsten Dank auszusprechen.

Litteratur.

Schröder, Lehrbuch der Geburtshilfe. XII. Aufl. 1894.

„ Lehrbuch der Frauenkrankheiten. XI. Aufl. 1893.

v. Winkel, Lehrbuch der Geburtshilfe. II. Aufl. 1893.

„ Lehrbuch der Frauenkrankheiten. II. Aufl. 1890.

Pozzi, Lehrbuch der Gynäkologie. 1892.

Monatsschrift für Geburtskunde, Band IX:

Credé, Einige Mitteilungen über Hämatocele retrouterina.

Archiv für Gynäkologie:

Band I. Olshausen, Ueber Hämatocele und Hämatometra.

„ XXII. Zweifel, Zur Behandlung der Blutergüsse hinter der Gebärmutter.

„ XXVIII. Th. Wyder, Beiträge zur Lehre von der Extrauterin-Schwangerschaft und dem Orte des Zusammentreffens von Ovulum und Spermatozoen.

Deutsche medizinische Wochenschrift 1894 No. 51:

Küstner, Eine Jahresarbeit auf dem Gebiete der Extrauterin-Schwanger schaft.

Münchner medizinische Wochenschrift. 1893. No. 23:

M. Graefe, Bemerkungen über Laparotomie bei Ruptur tubarer Fruchtsäcke während der ersten Schwangerschafts-Monate.

Schauta, Beiträge zur Casuistik, Prognose und Therapie der Extrauterin-Schwangerschaft. Prag 1891.

M. Stumpf, Zur Casuistik und Therapie der Extrauterin-Schwangerschaft. Wien 1894.

M. Hofmeier, Anatomische und klinische Beiträge zur Lehre von der ektopischen Schwangerschaft. Würzburg 1894.

Schickler, Ueber Hämatocele retrouterina. Dissert. Tübingen 1887.

Grein, Zwei Fälle von Hämatocele retrouterina. Dissert. Tübingen 1889.

Hausing, Ein Fall von Hämatocele retrouterina. Dissert. Tübingen 1893.

Hermanni, Ein Fall von Hämatom des Ligamentum latum. Dissert. Tübingen 1891.

Tinnefeld, Die Behandlung der Extrauterin-Schwangerschaft. Dissert. Würzburg 1888.

Mauerhofer, Casuistische Beiträge zur Lehre über Extrauteringravidität. Dissert. Bern 1892.